Electromiografía y cavernometría gravitacional de los cuerpos cavernosos en la disfunción eréctil

Electromyography and gravity cavernosometry of the corpora cavernosa in erectile dysfunction

Dr. J. Zeballos Magni, Dr. D. Cibils y cols.

Laboratorio de Neurofisiología Clínica, Instituto de Neurología. Grupo de Investigaciones Urológicas, Departamento de Urología, Hospital Italiano, Montevideo, Uruguay.

Clinical Neurophysiology Laboratory, Institute of Neurology. Urological Research Group, Department of Urology, Hospital Italiano, Montevideo, Uruguay.

Resumen

Objetivo. Desarrollar un registro superficial cuantificable de la actividad bioeléctrica cavernosa y explorar su aporte a la interpretación de la cavernometría gravitacional.

Material y métodos. Estudio preliminar de 18 hombres, 14 con disfunción eréctil y 4 controles. Se compararon registros con aguja y con electrodos de superficie. La señal se analizó mediante transformada rápida de Fourier y se interpretó junto con las presiones intracavernosas y la respuesta clínica a la inducción farmacológica.

Resultados. Doce de los 14 pacientes presentaron un patrón electromiográfico basal considerado normal en el estudio. Tras la inducción inicial, 10 de 14 mostraron una atenuación franca de la actividad eléctrica. En flacidez predominaron las ondas lentas, con variaciones de intensidad a lo largo del registro. Siete pacientes alcanzaron una presión de mantenimiento por encima del umbral histórico de 120 cm H_2O. Tres de los cuatro con respuesta electromiográfica inicial insuficiente mostraron valores manométricos que los autores consideraron compatibles con disfunción venoclusiva.

Conclusión. La lectura conjunta de la actividad eléctrica, la respuesta clínica y la presión aportó contexto para interpretar resultados discordantes en esta serie preliminar.

Palabras clave. Disfunción eréctil, electromiografía, cuerpos cavernosos, cavernometría, análisis espectral.

Abstract

Objective. To develop a quantitative surface recording method for cavernous bioelectrical activity and explore its contribution to the interpretation of gravity cavernosometry.

Materials and methods. This preliminary study included 18 men, 14 with erectile dysfunction and 4 controls. Needle and surface electrode recordings were compared. Signals were analyzed using the fast Fourier transform and interpreted alongside intracavernous pressure and clinical response to pharmacological induction.

Results. Twelve of the 14 patients had a baseline electromyographic pattern considered normal in this study. After initial induction, 10 of 14 showed marked attenuation of electrical activity. Slow waves predominated in the flaccid state and varied in intensity over time. Seven patients had a maintenance pressure above the historical threshold of 120 cm H_2O. Three of the four patients with an inadequate initial electromyographic response had manometric findings the authors considered compatible with veno-occlusive dysfunction.

Conclusion. Joint assessment of electrical activity, clinical response, and pressure helped interpret discordant findings in this preliminary series.

Keywords. Erectile dysfunction, electromyography, corpora cavernosa, cavernosometry, spectral analysis.

Introducción

Los primeros modelos de la erección se centraron en el equilibrio entre el aporte arterial y el retorno venoso. Los estudios posteriores incorporaron el papel del músculo liso cavernoso, el tejido conectivo y la regulación autonómica. En la revisión histórica del manuscrito, la disfunción venoclusiva podía presentarse de forma aislada o coexistir con otras alteraciones vasculares o neurológicas [1–10].

Los registros de Wagner y colaboradores y los trabajos de Stief y colaboradores permitieron explorar la actividad cavernosa durante la flacidez y la erección. En ese marco se propuso el análisis de potenciales individuales de la actividad eléctrica cavernosa (SPACE, por su sigla en inglés) y se compararon registros superficiales e intracavernosos [11–16].

Material y métodos

Se estudiaron 18 hombres. El objetivo fue cuantificar la señal cavernosa superficial, explorar perfiles de actividad del músculo liso y relacionar los cambios electromiográficos con la respuesta farmacológica y la cavernometría. La evaluación incluyó un registro basal y un registro asociado a la cavernometría tras la inducción farmacológica.

Cavernometría gravitacional

El montaje histórico utilizó un reservorio de suero a 1,40 m respecto del nivel del pene y acceso a ambos cuerpos cavernosos. Se consignó la presión inicial y, tras abrir la infusión, la presión estabilizada de mantenimiento (figura 1). El protocolo describe aspiración al finalizar hasta obtener la detumescencia.

Introduction

Early models of erection focused on the balance between arterial inflow and venous return. Later studies incorporated the roles of cavernous smooth muscle, connective tissue, and autonomic regulation. The manuscript’s historical review noted that veno-occlusive dysfunction could occur alone or coexist with other vascular or neurological abnormalities [1–10].

Recordings by Wagner and colleagues and studies by Stief and colleagues enabled investigation of cavernous activity during flaccidity and erection. This work led to single potential analysis of cavernous electrical activity (SPACE) and to comparisons between surface and intracavernous recordings [11–16].

Materials and methods

Eighteen men were studied. The aim was to quantify the surface cavernous signal, explore patterns of smooth muscle activity, and relate electromyographic changes to pharmacological response and cavernosometry. The assessment included a baseline recording and a recording during cavernosometry after pharmacological induction.

Gravity cavernosometry

The historical setup used a saline reservoir 1.40 m above penile level and access to both corpora cavernosa. Initial pressure was recorded, followed by stabilized maintenance pressure after infusion was started (Figure 1). The protocol describes aspiration at the end of the procedure until detumescence.

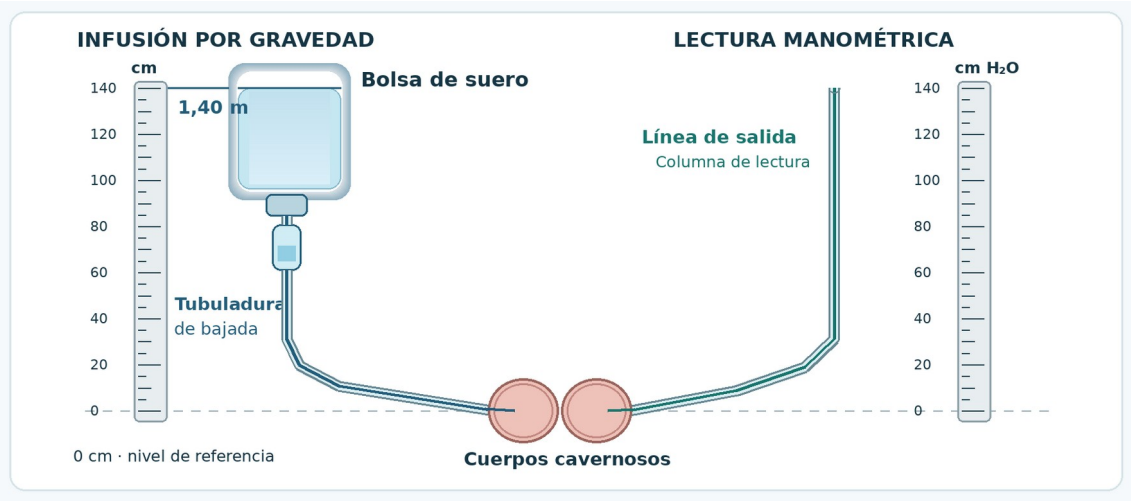

Figura 1. Montaje histórico de cavernometría gravitacional. La bolsa de suero alimenta la tubuladura de bajada desde 1,40 m. La línea de salida asciende junto a una regla paralela graduada en cm H_2O. Ambas escalas comparten el cero al nivel de los cuerpos cavernosos. Ilustración del montaje descrito en el original.

Figure 1. Historical gravity cavernosometry setup. The saline bag feeds the descending tubing from 1.40 m above the reference level. The outlet line rises alongside a scale graduated in cm H_2O. Both scales share a zero reference at the level of the corpora cavernosa. The drawing illustrates the original setup.

Registro electromiográfico

El registro intracavernoso empleó una aguja coaxial fina y un electrodo superficial de referencia. Para el registro externo se ensayaron electrodos de EEG y electrodos anulares con gel conductor. En los últimos registros se usó un anillo en la base del pene y otro en el surco balanoprepucial (figura 2).

Electromyographic recording

Intracavernous recording used a fine coaxial needle and a surface reference electrode. EEG electrodes and ring electrodes with conductive gel were tested for external recording. The final recordings used one ring at the base of the penis and another in the balanopreputial sulcus (Figure 2).

A · Registro con aguja

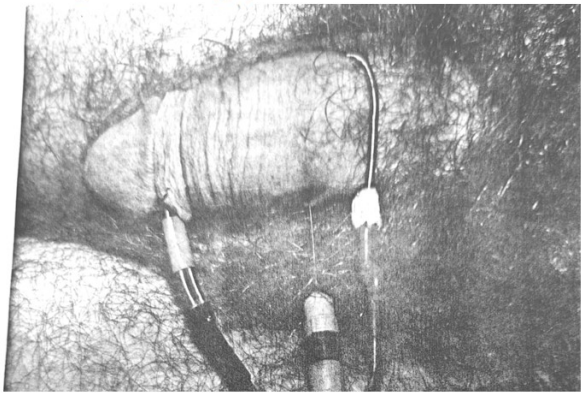

B · Electrodos anulares

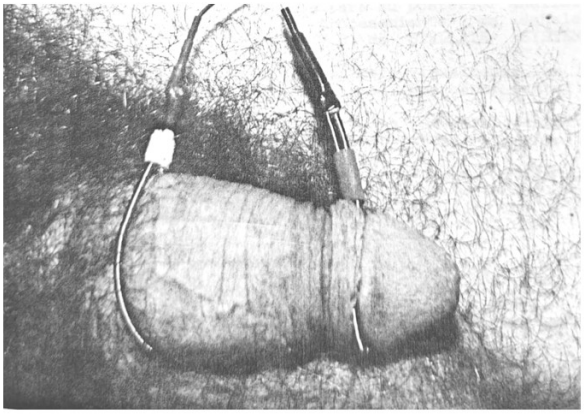

Figura 2. Fotografías clínicas de archivo. Se ajustaron el encuadre y el contraste de ambos paneles.

Figure 2. Archival clinical photographs. Framing and contrast were adjusted in both panels.

Montaje de los electrodos anulares

El esquema en perspectiva muestra la posición relativa de los dos electrodos de superficie descritos en el protocolo. El electrodo proximal se ubicó en la base y el distal, en el surco balanoprepucial (figura 2C).

Ring electrode placement

The perspective drawing shows the relative positions of the two surface electrodes described in the protocol. The proximal electrode was placed at the base and the distal electrode in the balanopreputial sulcus (Figure 2C).



Figura 2C. Ilustración anatómica 3D en color. El contorno anatómico translúcido permite ver los dos anillos completos. Los electrodos con gel conductor se distinguen por color, azul para el proximal y naranja para el distal. Recreación esquemática del montaje histórico.

Figure 2C. Color 3D anatomical illustration. The translucent outline shows both rings in full. The conductive-gel electrodes are color-coded, blue for proximal and orange for distal. Schematic reconstruction of the historical setup.

Adquisición y procesamiento

Se amplificó la señal con un polígrafo Berger, calibrado a 100 µV/cm, con filtro pasabajos de 40 Hz. El registro en papel se realizó a 5 mm/s. La digitalización se hizo a 64 Hz mediante un conversor DT 2801 de 16 canales. Con el programa RHYTHM se revisaron pantallas de 80 segundos y se seleccionaron segmentos de 8 segundos para el análisis de Fourier.

El esquema de la figura 2D resume el recorrido de la señal desde el polígrafo Berger hasta el registro en papel y el análisis digital.

Acquisition and processing

The signal was amplified with a Berger polygraph calibrated at 100 µV/cm with a 40 Hz low-pass filter. Paper recordings ran at 5 mm/s. Signals were digitized at 64 Hz using a 16-channel DT 2801 converter. In RHYTHM software, recordings were reviewed in 80-second windows, and 8-second segments were selected for Fourier analysis.

Figure 2D traces the signal from the Berger polygraph to paper recording and digital analysis.



Figura 2D. Esquema funcional del polígrafo Berger y las dos vías de registro, elaborado a partir de la descripción del estudio. El manuscrito no especifica el modelo.

Figure 2D. Functional diagram of the Berger polygraph and the two recording pathways, based on the study description. The manuscript does not specify the model.

Resultados

Características de la muestra

La serie incluyó 14 pacientes con disfunción eréctil y 4 controles. Entre los pacientes, la edad media fue de 55 años y el rango fue de 32 a 76 años. La figura 3 reproduce las frecuencias visibles por intervalo de edad.

Results

Sample characteristics

The series included 14 patients with erectile dysfunction and 4 controls. Mean patient age was 55 years, with a range of 32 to 76 years. Figure 3 reproduces the counts visible for each age group.

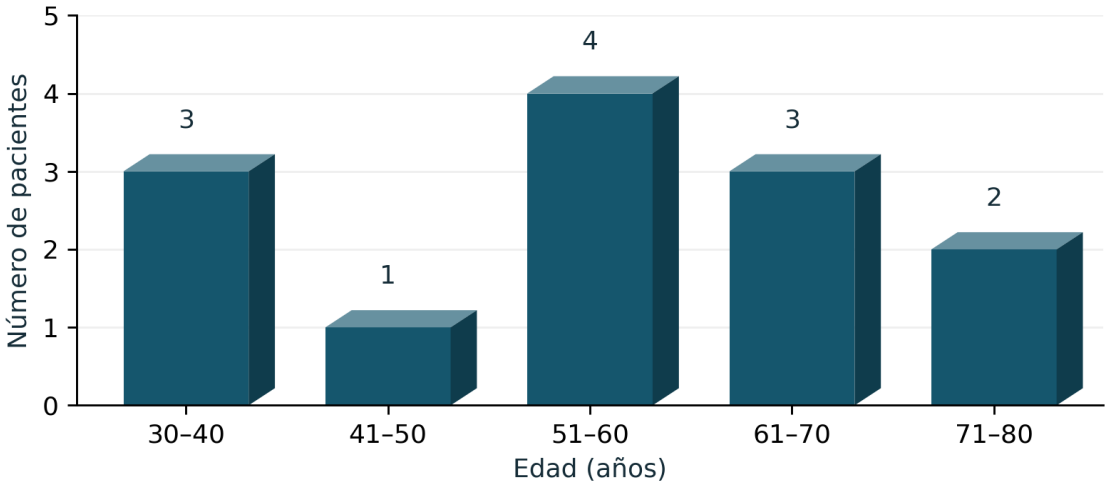

Figura 3. Distribución por edades. Las barras del original suman 13, aunque el encabezado informa 14 pacientes. La edad media y el rango proceden del texto original.

Figure 3. Age distribution. The original bars total 13, although the heading reports 14 patients. The mean age and range come from the original text.

Cinco pacientes tenían diabetes tipo 2, dos presentaban patología vascular central y uno, patología vascular periférica. En seis no se consignaron antecedentes personales (figura 4).

Five patients had type 2 diabetes, two had central vascular disease, and one had peripheral vascular disease. No medical history was recorded for six patients (Figure 4).

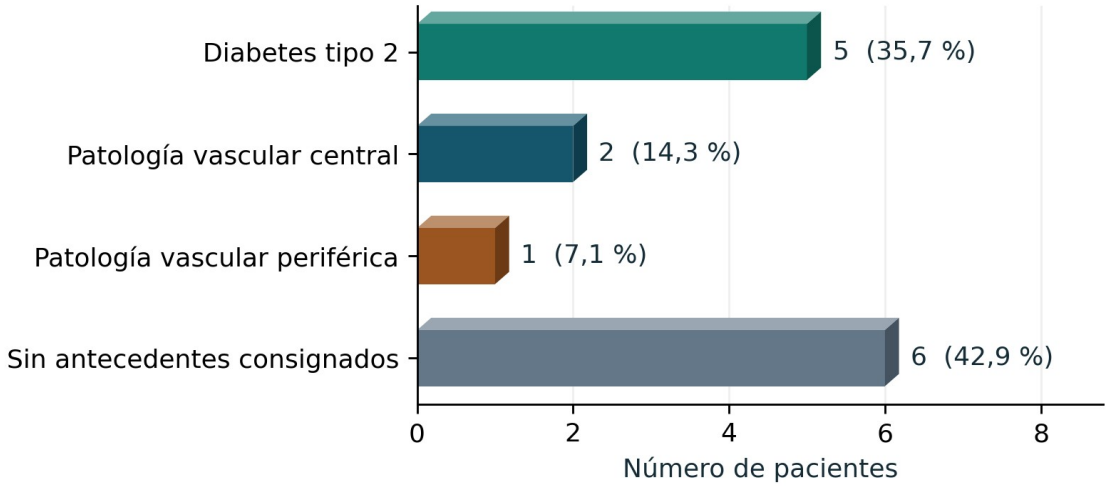

Figura 4. Antecedentes personales de los 14 pacientes. Los porcentajes se recalcularon sobre 14 a partir de los recuentos del manuscrito.

Figure 4. Medical history of the 14 patients. Percentages were recalculated using the counts in the manuscript and a denominator of 14.

Resultados electromiográficos

En 10 pacientes se obtuvieron registros poligráficos en papel. El ejemplo de la figura 5 muestra la similitud visual entre los potenciales superficiales y los registrados con aguja. En flacidez se describieron ondas irregulares de 0,3 a 10 Hz, con predominio entre 0,3 y 1 Hz. La actividad disminuyó durante la erección inducida farmacológicamente.

Electromyographic findings

Paper polygraph recordings were obtained in 10 patients. Figure 5 illustrates the visual similarity between surface and needle potentials. Irregular waves of 0.3 to 10 Hz were described in the flaccid state, predominantly between 0.3 and 1 Hz. Activity decreased during pharmacologically induced erection.

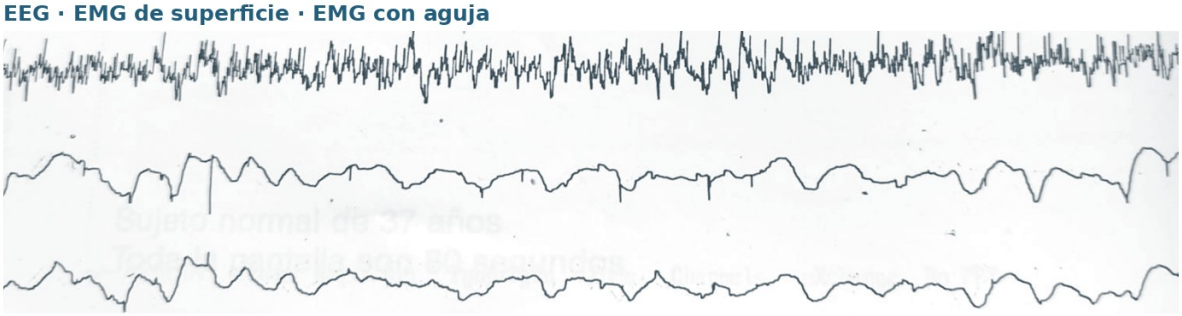

Figura 5. Registro poligráfico simultáneo. De arriba abajo, electroencefalograma (EEG), actividad cavernosa superficial y actividad cavernosa con aguja.

Figure 5. Simultaneous polygraph recording. From top to bottom, electroencephalogram (EEG), surface cavernous activity, and needle-recorded cavernous activity.

En erección completa se describieron dos artefactos, uno rítmico y de bajo voltaje asociado a la pulsación arterial y otro de gran amplitud asociado a contracciones del periné (figura 6).

Two artifacts were described during full erection. A rhythmic low-voltage artifact was associated with arterial pulsation, and a large-amplitude artifact with perineal contractions (Figure 6).



Figura 6. Artefactos del registro SPACE. Las oscilaciones pequeñas y repetidas corresponden a la pulsación arterial. Las grandes deflexiones agrupadas hacia la derecha se atribuyeron a contracciones del periné.

Figure 6. Artifacts in the SPACE recording. Small repetitive oscillations correspond to arterial pulsation. Large deflections grouped on the right were attributed to perineal contractions.

En cinco pacientes se registraron simultáneamente EEG y EMG intracavernosa. Los autores describieron fluctuaciones de amplitud de la actividad alfa sin atenuación sostenida (figura 7).

EEG and intracavernous EMG were recorded simultaneously in five patients. The authors described fluctuations in alpha activity amplitude without sustained attenuation (Figure 7).

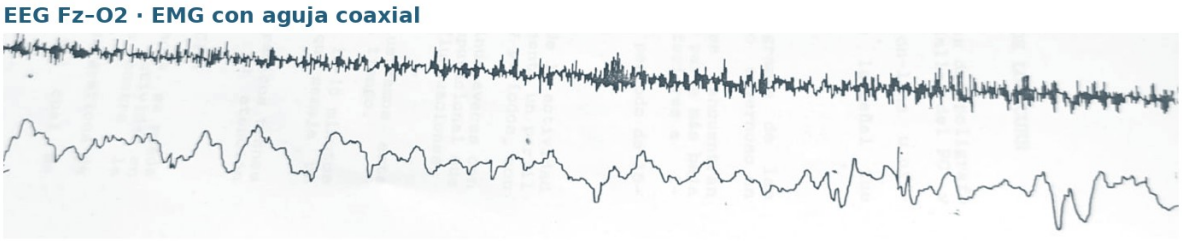

Figura 7. Registro simultáneo del EEG (trazado superior) y de la actividad eléctrica cavernosa (trazado inferior).

Figure 7. Simultaneous EEG (upper trace) and cavernous electrical activity (lower trace).

Análisis espectral

Al sumar la actividad durante 15 a 20 minutos, los espectros de los controles se concentraron en la zona inferior a 1–1,5 Hz. La figura 8 muestra dos ejemplos con escalas horizontales distintas.

Spectral analysis

When activity was aggregated over 15 to 20 minutes, control spectra were concentrated below approximately 1–1.5 Hz. Figure 8 shows two examples with different horizontal scales.



Figura 8. Espectros de amplitud. Los valores señalados en el original son 0,50 Hz en A y 0,38 Hz en B. Los límites de los ejes son 8 y 16 Hz, respectivamente.

Figure 8. Amplitude spectra. The original marks indicate 0.50 Hz in A and 0.38 Hz in B. The horizontal axes extend to 8 and 16 Hz, respectively.

Las representaciones tridimensionales mostraron episodios de mayor actividad alternados con períodos de menor intensidad. La figura 9 muestra esta evolución en dos controles.

Three-dimensional plots showed episodes of greater activity alternating with periods of lower intensity. Figure 9 illustrates this time course in two controls.

A · Control de 37 años

B · Control de 40 años

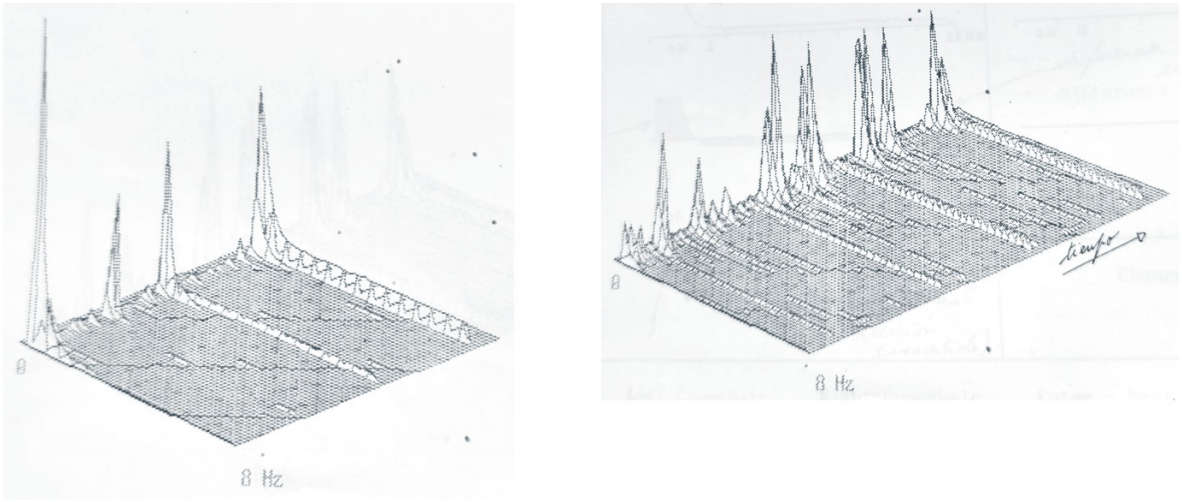

Figura 9. Evolución temporal del registro SPACE en dos controles. Las etiquetas originales indican aproximadamente 10 y 15 minutos.

El análisis también permitió comparar el espectro basal con el obtenido durante la erección inducida. La diferencia se presentó por frecuencia (figura 10).

Figure 9. Time course of SPACE recordings in two controls. The original labels indicate approximately 10 and 15 minutes.

The analysis also compared the baseline spectrum with the spectrum recorded during induced erection. The difference was plotted by frequency (Figure 10).

A · Espectro basal

B · Diferencia espectral

C · Erección (invertido)



Figura 10. Comparación espectral del canal 1. Las anotaciones se sustituyeron por rótulos tipográficos. La escala horizontal original alcanza 16 Hz.

Figure 10. Channel 1 spectral comparison. Typeset labels replace the original annotations. The original horizontal axis extends to 16 Hz.

Relación entre EMG y cavernometría

De los 14 pacientes, 12 (85,7 %) presentaron un patrón basal considerado normal y 2 (14,3 %) mostraron un registro alterado. Diez (71,4 %) tuvieron relajación electromiográfica aceptable tras la inducción inicial y cuatro (28,6 %) no alcanzaron ese criterio. Tres de estos últimos recibieron reinducción y uno de los tres mostró atenuación franca. El cuarto no recibió reinducción por intolerancia al procedimiento.

Entre los 10 pacientes con relajación inicial aceptable, tres alcanzaron erección completa, uno presentó una respuesta retardada y seis tuvieron tumescencia parcial. La tabla 1 resume la distribución consignada en el texto.

Tabla 1. Respuesta clínica en los 10 pacientes con relajación inicial aceptable.

Relationship between EMG and cavernosometry

Of 14 patients, 12 (85.7%) had a baseline pattern considered normal and 2 (14.3%) had an altered recording. Ten (71.4%) showed adequate electromyographic relaxation after initial induction, and four (28.6%) fell short of that criterion. Three of the latter underwent repeat induction, with marked attenuation in one. The fourth did not undergo repeat induction because of intolerance to the procedure.

Of the 10 patients with adequate initial relaxation, three achieved full erection, one had a delayed response, and six had partial tumescence. Table 1 summarizes the distribution reported in the text.

Table 1. Clinical response in the 10 patients with adequate initial relaxation.

Respuesta clínica / Clinical	Tipo de Lue / Lue type	n

response		
Erección completa / Full erection	I	3
Respuesta retardada / Delayed response	III	1
Tumescencia parcial / Partial tumescence	IV–V	6

Valoración manométrica

En siete pacientes (50 %) la presión de mantenimiento superó 120 cm H_2O. Tres tuvieron respuesta clínica normal y cuatro, tumescencia parcial. En los otros siete pacientes la presión fue inferior al umbral. Para este grupo el texto informa un rango de 38 a 106 cm H_2O, aunque uno de los casos ilustrativos consigna 28 cm H_2O.

La figura 11 muestra la distribución de los 14 pacientes respecto del umbral empleado en el estudio.

Manometric assessment

Maintenance pressure exceeded 120 cm H_2O in seven patients (50%). Three had a normal clinical response and four had partial tumescence. In the other seven patients, pressure fell below the threshold. The text reports a range of 38 to 106 cm H_2O for this group, although one illustrative case records 28 cm H_2O.

Figure 11 shows the distribution of the 14 patients relative to the study threshold.

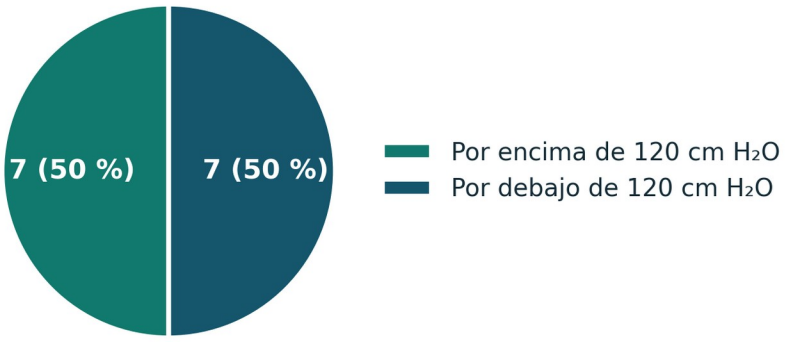

Figura 11. Presión de mantenimiento en relación con el umbral histórico de 120 cm H_2O. Los porcentajes se calcularon sobre 14 pacientes.

Figure 11. Maintenance pressure relative to the historical threshold of 120 cm H_2O. Percentages were calculated using a denominator of 14 patients.

Entre los cuatro pacientes sin relajación inicial aceptable, uno tuvo valores manométricos normales y tres, valores compatibles con disfunción venoclusiva según el criterio histórico. Los autores interpretaron que una relajación incompleta podía producir una clasificación manométrica falsamente positiva.

Of the four patients without adequate initial relaxation, one had normal manometric values and three had values compatible with veno-occlusive dysfunction by the historical criterion. The authors interpreted incomplete relaxation as a possible cause of a false-positive manometric classification.

Casos ilustrativos

Caso 1. Paciente de 70 años con más de dos años de disfunción eréctil. Presentó actividad basal frecuente. La inducción produjo tumescencia sin rigidez y una disminución moderada de la actividad SPACE. Tras la reinducción se observó una atenuación franca de la señal sin cambio clínico. La presión de mantenimiento quedó entre 100 y 120 cm H_2O (figura 12).

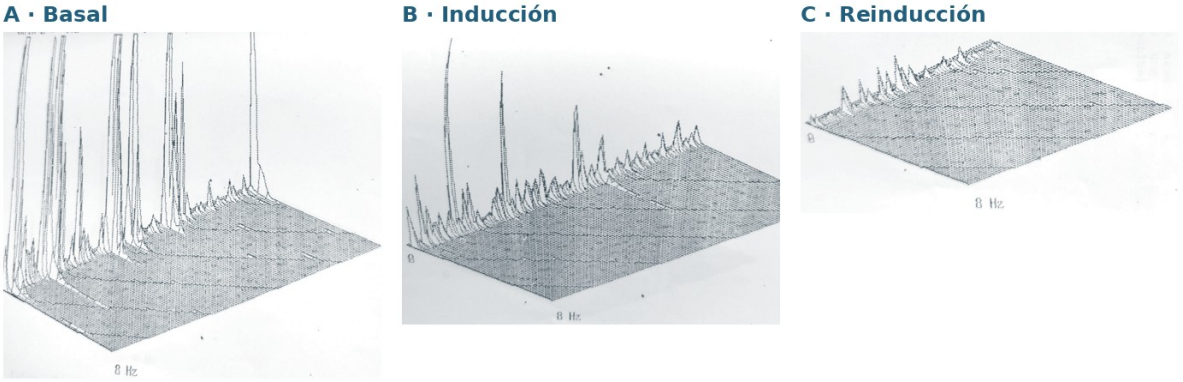

Figura 12. Secuencia de registros espectrales del primer caso, según el orden del archivo. La comparación es cualitativa.

Caso 2. Paciente de 76 años con erecciones parciales de larga evolución. Tras la inducción aumentó la actividad eléctrica, con tumescencia sin rigidez e intolerancia al procedimiento. La presión de mantenimiento fue de 28 cm H_2O. Los autores consideraron que la falta de relajación dificultaba atribuir ese valor a una disfunción venoclusiva (figura 13).

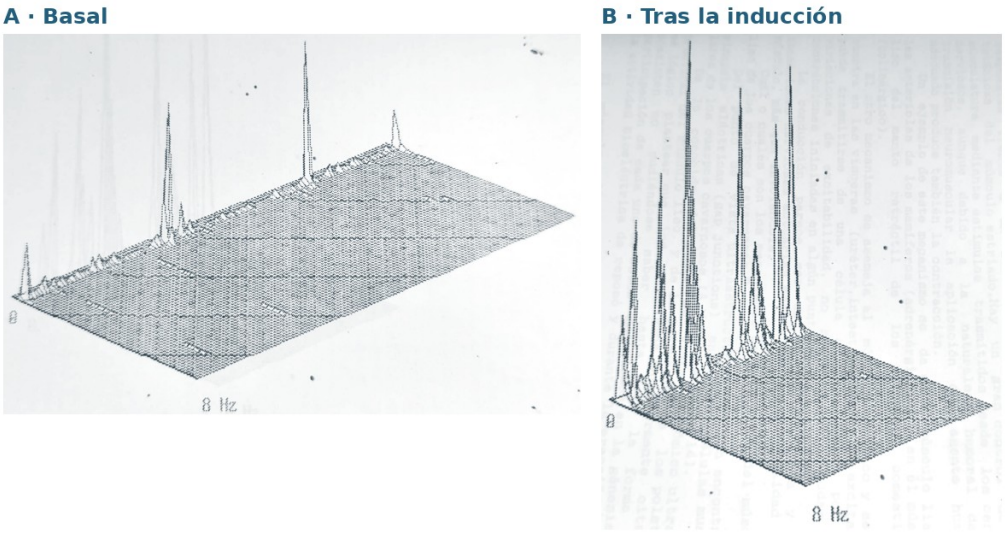

Figura 13. Registros espectrales del segundo caso, en el orden del archivo. Se omitieron los encabezados con identificadores.

Illustrative cases

Case 1. A 70-year-old man with more than two years of erectile dysfunction had frequent baseline activity. Induction produced tumescence without rigidity and a moderate reduction in SPACE activity. After repeat induction, the signal showed marked attenuation without clinical change. Maintenance pressure was between 100 and 120 cm H_2O (Figure 12).

Figure 12. Sequence of spectral recordings for the first case, in archival order. The comparison is qualitative.

Case 2. A 76-year-old man had a long history of partial erections. Electrical activity increased after induction, with tumescence without rigidity and intolerance to the procedure. Maintenance pressure was 28 cm H_2O. The authors considered that the lack of relaxation made it difficult to attribute this value to veno-occlusive dysfunction (Figure 13).

Figure 13. Spectral recordings for the second case, in archival order. Headers containing identifiers were omitted.

Discusión

La concordancia visual de los registros superficiales y con aguja apoyó la factibilidad del registro externo en esta serie. El análisis espectral permitió describir una actividad predominantemente lenta y distinguir intervalos de mayor y menor intensidad. Los autores plantearon que la atenuación durante la erección podía reflejar una pérdida de sincronía entre pequeñas áreas de músculo liso. También consideraron la modulación humoral y la posibilidad de un marcapasos local como hipótesis para explicar la periodicidad de los brotes.

La interpretación manométrica cambió al considerar simultáneamente la señal electromiográfica y la respuesta clínica. Una presión baja con actividad persistente se interpretó con cautela ante la posibilidad de relajación incompleta. En cambio, la tumescencia parcial con presión de mantenimiento conservada llevó a plantear un posible componente arterial. Estas interpretaciones fueron exploratorias.

El tamaño de la serie y la disponibilidad de registros fotográficos limitan la verificación cuantitativa y las comparaciones entre subgrupos. Los trazados se presentan como reproducciones de archivo con ajustes de contraste y color editorial.

Discussion

Visual agreement between surface and needle recordings supported the feasibility of external recording in this series. Spectral analysis characterized predominantly slow activity and distinguished periods of higher and lower intensity. The authors proposed that attenuation during erection might reflect loss of synchrony across small regions of smooth muscle. They also considered humoral modulation and a possible local pacemaker as hypotheses for the periodic bursts.

Manometric interpretation changed when the electromyographic signal and clinical response were considered together. Low pressure with persistent activity was interpreted cautiously because relaxation might be incomplete. Partial tumescence with preserved maintenance pressure raised the possibility of an arterial component. These interpretations were exploratory.

The sample size and reliance on photographic records limit quantitative verification and subgroup comparisons. The tracings are archival reproductions with contrast and editorial color adjustments.

Conclusiones

• El registro superficial con electrodos anulares permitió obtener señales susceptibles de análisis espectral en esta serie preliminar.

• En los controles, la actividad cavernosa predominó en frecuencias bajas y mostró variaciones temporales.

• La EMG aportó contexto para interpretar las discrepancias entre respuesta clínica y cavernometría, especialmente cuando persistía actividad eléctrica tras la inducción.

Conclusions

• Surface recording with ring electrodes yielded signals suitable for spectral analysis in this preliminary series.

• Cavernous activity in controls was predominantly low-frequency and varied over time.

• EMG helped interpret discrepancies between clinical response and cavernosometry, particularly when electrical activity persisted after induction.

Bibliografía del manuscrito original / References from the original manuscript

1. Wespes E, et al. Epidemiology of the cavernovenous leakage. Int J Impot Res. 1990, 2 (supl. 2), 168.

2. Wespes E, et al. Is cavernovenous leakage related to a reduction of intracavernous smooth muscle fibers? Int J Impot Res. 1990, 2 (supl. 2), 30.

3. Glina S, et al. Cavernosometry: comparison of different methods. Int J Impot Res. 1990, 2 (supl. 2), 123.

4. Fitch W III, et al. Dynamic infusion cavernosometry and cavernosography. Int J Impot Res. 1990, 2 (supl. 2), 117–118.

5. Meuleman EJH, et al. Evaluation of the cavernous veno-occlusive mechanism by combination of pump and gravity cavernosometry. Int J Impot Res. 1990, 2 (supl. 2), 125–126.

6. Bestane W, et al. Modified gravity cavernosometry. Int J Impot Res. 1990, 2 (supl. 2), 129–130.

7. Junemann KP, et al. Cavernosometry: correlation between intracorporeal pressure drop and maintenance flow. Int J Impot Res. 1990, 2 (supl. 2), 135.

8. Krane RJ, et al. Gravity infusion cavernosometry (GIC). Int J Impot Res. 1990, 2 (supl. 2), 146–147.

9. Goldstein I, et al. Clinical evaluation of the corporal veno-occlusive mechanism. Int J Impot Res. 1990, 2 (supl. 2), 148–149.

10. Doremieux J, et al. Ann Urol. 1988, 22, 49. [Título ausente en el original / Title absent from the original.]

11. Stief C, Thon W, Djamilian M, Allhoff E, Jonas U. Transcutaneous registration of cavernous smooth muscle electrical activity. J Urol. 1992, 147, 47–50.

12. Stief C, Djamilian M, Anton P, de Riese W, Allhoff E, Jonas U. Single potential analysis of cavernous electrical activity in impotent patients. J Urol. 1991, 146, 771–776.

13. Stief C, Bosch R, Diederich F, et al. Cavernous smooth muscle changes during penile erection and sympathetic stimulation. Int J Impot Res. 1990, 2 (supl. 2), 11–12.

14. Moreno A, Campos A, Christ G, et al. Gap junctions between human corpus cavernosum smooth muscle cells in primary culture. Int J Impot Res. 1990, 2 (supl. 2), 55–56.

15. Buvat J, Quittelier E, Lemaire M, Buvat-Herbaut M, Marcolin G. Electromyography of the human penis, including single potential analysis. Int J Impot Res. 1990, 2 (supl. 2), 85–86.

16. Wagner G, Gerstenberg T, Levin R. Electrical activity of corpus cavernosum during flaccidity and erection of the human penis. J Urol. 1989, 142, 723–724.

Certificado histórico / Historical certificate

Primer Premio Prof. Dr. Luis A. Surraco, otorgado al Dr. Javier Zeballos. Montevideo, 29 de diciembre de 1992. El certificado emplea la denominación «cavernometría gravitacional».

First Prize, Prof. Dr. Luis A. Surraco Award, presented to Dr. Javier Zeballos. Montevideo, December 29, 1992. The certificate uses the Spanish term «cavernometría gravitacional».

