Aparato de suspensión de la unión uretrovesical

Support apparatus of the female urethrovesical junction

Javier Zeballos Magni, J. Martínez y C. Febles

Cátedra de Anatomía, Facultad de Medicina, Universidad de la República, Montevideo, Uruguay. Afiliación del estudio original.
Chair of Anatomy, Faculty of Medicine, Universidad de la República, Montevideo, Uruguay. Original study affiliation.

Trabajo presentado en el XXIV Congreso Rioplatense de Anatomía, Buenos Aires, 26–29 de agosto de 1987. El certificado registra el título «Aparato de fijación uretro-vesical».
Presented at the 24th Rioplatense Congress of Anatomy, Buenos Aires, 26–29 August 1987. The certificate records the title “Aparato de fijación uretro-vesical.”

Resumen

Objetivo. Describir la disposición macroscópica de las estructuras que vinculan el cuello vesical y la uretra proximal con el pubis en la mujer. Material y métodos. El estudio histórico empleó disección anatómica, cortes frontales y sagitales y magnificación en algunas piezas. Se complementó con observaciones radiográficas, endoscópicas y quirúrgicas. Resultados. Se describieron dos planos paramedianos separados por tejido celular laxo. El plano superior, predominantemente ligamentario y sagital, comprendía los ligamentos pubovesicales. El inferior, muscular y arciforme, comprendía los haces internos del elevador del ano y los fascículos denominados preuretral y retrouretral. Las direcciones de ambos planos se cruzaban en el espacio. Conclusiones. El modelo de 1987 sistematiza el soporte regional en dos planos y ofrece una base para compararlo con estudios posteriores de disección, histología e imagen.

Palabras clave — Cuello vesical, uretra femenina, ligamentos pubovesicales, elevador del ano, suelo pélvico.

Abstract

Objective. To describe the gross anatomical arrangement of the structures linking the female bladder neck and proximal urethra to the pubis. Materials and methods. The historical study used anatomical dissection, frontal and sagittal sections, and magnification in selected specimens. Radiographic, endoscopic, and surgical observations complemented the dissections. Results. Two paramedian planes were separated by loose connective tissue. The upper, predominantly ligamentous sagittal plane comprised the pubovesical ligaments. The lower, arcuate muscular plane comprised the medial levator ani bundles and the fascicles termed preurethral and retrourethral. The orientations of the two planes crossed in space. Conclusions. The 1987 model organizes regional support into two planes and provides a basis for comparison with later dissection, histology, and imaging studies.

Keywords — Bladder neck, female urethra, pubovesical ligaments, levator ani, pelvic floor.

Introducción

La unión uretrovesical comprende el cuello vesical y su continuidad con la uretra proximal. Su posición y movilidad dependen de las relaciones con el pubis, el tejido conectivo pélvico y la musculatura del suelo pélvico. Los estudios previos de la Cátedra de Anatomía sobre el hiato urogenital y los haces periuretrales del elevador del ano precedieron a la descripción conjunta de 1987 [1–4,11]. El objetivo de este artículo es exponer aquella descripción anatómica y examinar su relación con la literatura posterior.

Material y métodos

Se revisaron el manuscrito histórico y el certificado de presentación [1]. El texto describe disecciones con cortes sagitales medianos y paramedianos y observaciones en cortes frontales. En algunas piezas se empleó lupa o microscopio de microdisección para distinguir los fascículos periuretrales. El manuscrito refiere, además, uretrocistografía retrógrada y miccional con cadena en incidencias frontales, oblicuas y de perfil (figura 1), evaluaciones endoscópicas del cuello vesical y observaciones durante cirugía por incontinencia. La documentación disponible no permite establecer el número de piezas ni los criterios de selección. Para contextualizar los hallazgos se seleccionaron estudios anatómicos, de imagen y de función uretral [5–10].

Introduction

The urethrovesical junction comprises the bladder neck and its continuation into the proximal urethra. Its position and mobility depend on its relationships with the pubis, pelvic connective tissue and pelvic floor muscles. Earlier studies from the Chair of Anatomy on the urogenital hiatus and periurethral bundles of the levator ani preceded the combined description published as a congress communication in 1987 [1–4,11]. This article presents that anatomical description and examines its relationship to later literature.

Materials and methods

We reviewed the historical manuscript and presentation certificate [1]. The manuscript describes dissections in median and paramedian sagittal sections and observations in frontal sections. A magnifying lens or dissecting microscope was used in some specimens to distinguish the periurethral fascicles. The manuscript also reports retrograde and voiding chain cystourethrography in frontal, oblique and lateral projections (Figure 1), endoscopic assessments of the bladder neck and observations during surgery for incontinence. The available documentation does not establish the number of specimens or the selection criteria. Anatomical, imaging and urethral function studies were selected to contextualize these findings [5–10].

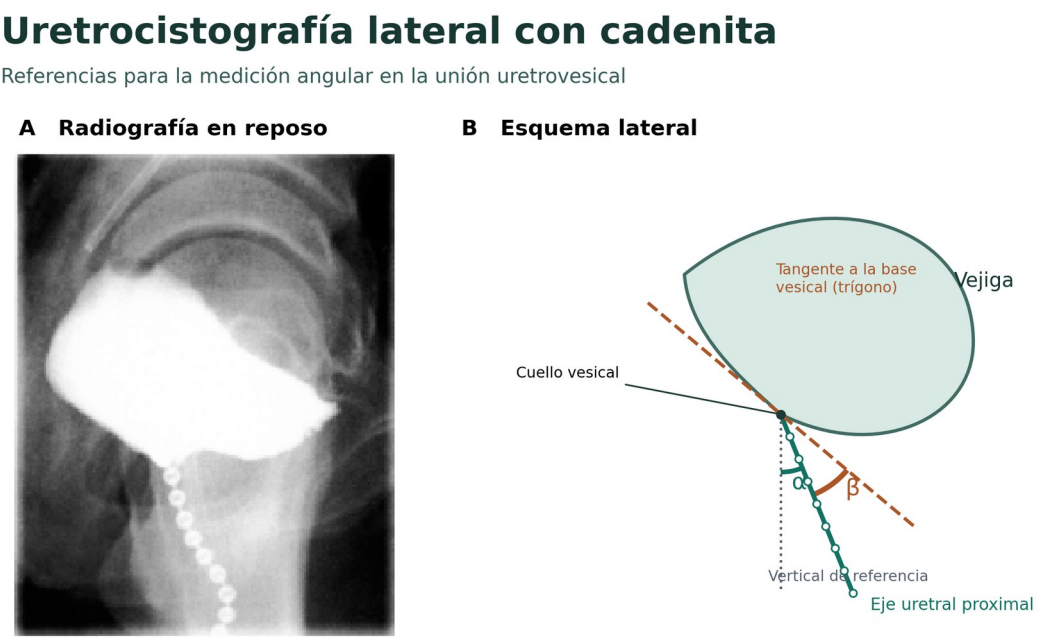

Figura 1. Uretrocistografía lateral con cadena en reposo y esquema de los ángulos uretrales. La radiografía es ilustrativa y procede de Dietz, ASUM Bulletin. 2000;3(2), fig. 2, panel izquierdo, p. 10.
Figure 1. Lateral chain cystourethrogram at rest and diagram of urethral angles. The radiograph is illustrative and is from Dietz, ASUM Bulletin. 2000;3(2), Fig. 2, left panel, p. 10.

Resultados anatómicos

Plano inferior muscular. En los cortes frontales se describieron dos pequeños fascículos que vinculaban la uretra con los haces internos de ambos elevadores del ano, denominados pubococcígeos en el manuscrito. Los fascículos preuretral y retrouretral se relacionaban con las caras anterior y posterior de la uretra, respectivamente. La disección mostró un entrecruzamiento aparente con su capa muscular, particularmente marcado en el fascículo retrouretral. En conjunto, los autores interpretaron esa disposición como una cincha muscular vinculada a la cara posterior del pubis.

Plano superior ligamentario. En los cortes sagitales se reconocieron bandas pares y paramedianas, situadas por encima del plano muscular, que partían de la cara posterior del pubis hacia la uretra y el cuello vesical. El manuscrito describe fibras que continuaban hacia la cara anterior del cuello uterino, dentro de la disposición pubovesicouterina. Un plano de tejido celular laxo permitía separar ambos componentes durante la disección.

Anatomical findings

Inferior muscular plane. Frontal sections showed two small fascicles linking the urethra to the medial bundles of both levator ani muscles, termed pubococcygeal bundles in the manuscript. The preurethral and retrourethral fascicles were related to the anterior and posterior urethral surfaces, respectively. Dissection suggested that the fibers interlaced with the urethral muscle layer, particularly in the retrourethral fascicle. The authors interpreted the overall arrangement as a muscular sling connected to the posterior surface of the pubis.

Superior ligamentous plane. Sagittal sections showed paired paramedian bands above the muscular plane, extending from the posterior surface of the pubis toward the urethra and bladder neck. The manuscript describes fibers continuing toward the anterior surface of the cervix as part of the pubovesicouterine arrangement. A layer of loose connective tissue allowed the two components to be separated during dissection.

Sistematización. El conjunto se describió como un sistema fibromuscular bilateral de disposición cruciforme. La dirección principalmente sagital del plano ligamentario y el trayecto arciforme del plano muscular se cruzaban espacialmente. Este cruce describe la orientación de ambos planos y su relación topográfica con el cuello vesical. La disposición de ambos planos se ilustra en la figura 2.

Overall arrangement. The authors described a bilateral fibromuscular system with a cruciform arrangement. The predominantly sagittal orientation of the ligamentous plane and the arcuate course of the muscular plane crossed in space. This crossing describes the orientation of the two planes and their topographic relationship to the bladder neck. Figure 2 illustrates both planes.

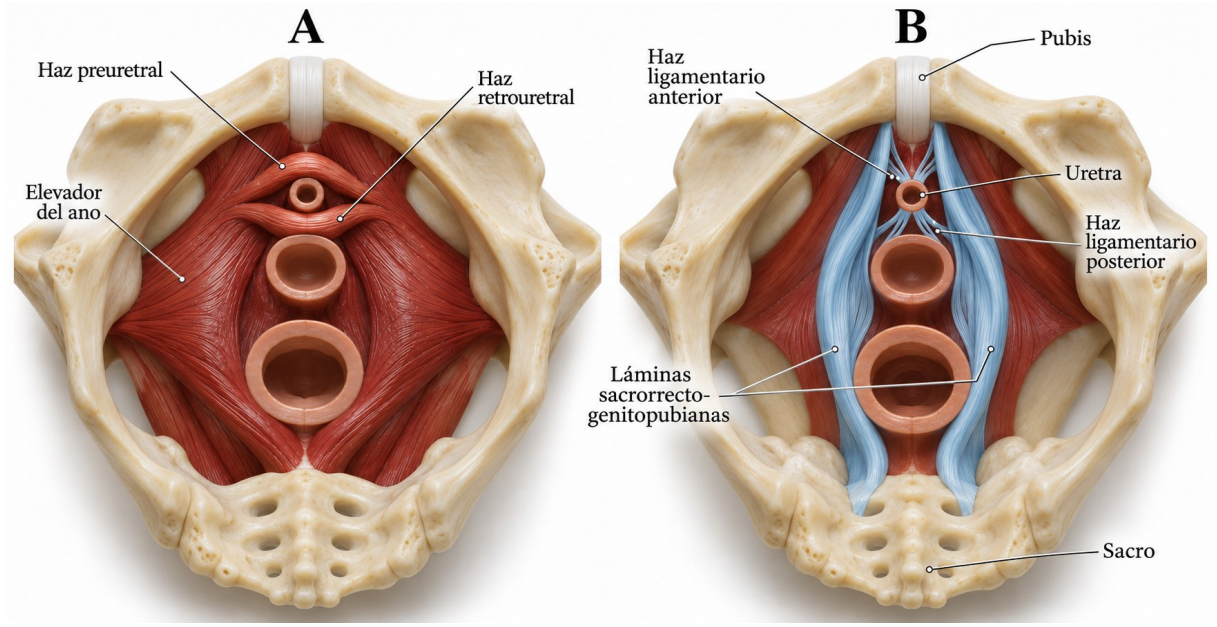

Figura 2. Vista superior de la pelvis. A) Plano muscular profundo, con el elevador del ano y los haces preuretral y retrouretral. B) Plano ligamentario, con las láminas sacrorrectogenitopubianas en azul y sus prolongaciones hacia las caras anterior y posterior de la uretra. Reconstrucción conceptual. La figura 3 reúne ambos planos en vista sagital.
Figure 2. Superior view of the pelvis. A) Deep muscular plane showing the levator ani and the preurethral and retrourethral bundles. B) Ligamentous plane showing the sacrorectogenitopubic sheets in blue and their extensions toward the anterior and posterior surfaces of the urethra. Conceptual reconstruction. Figure 3 shows both planes in sagittal view.

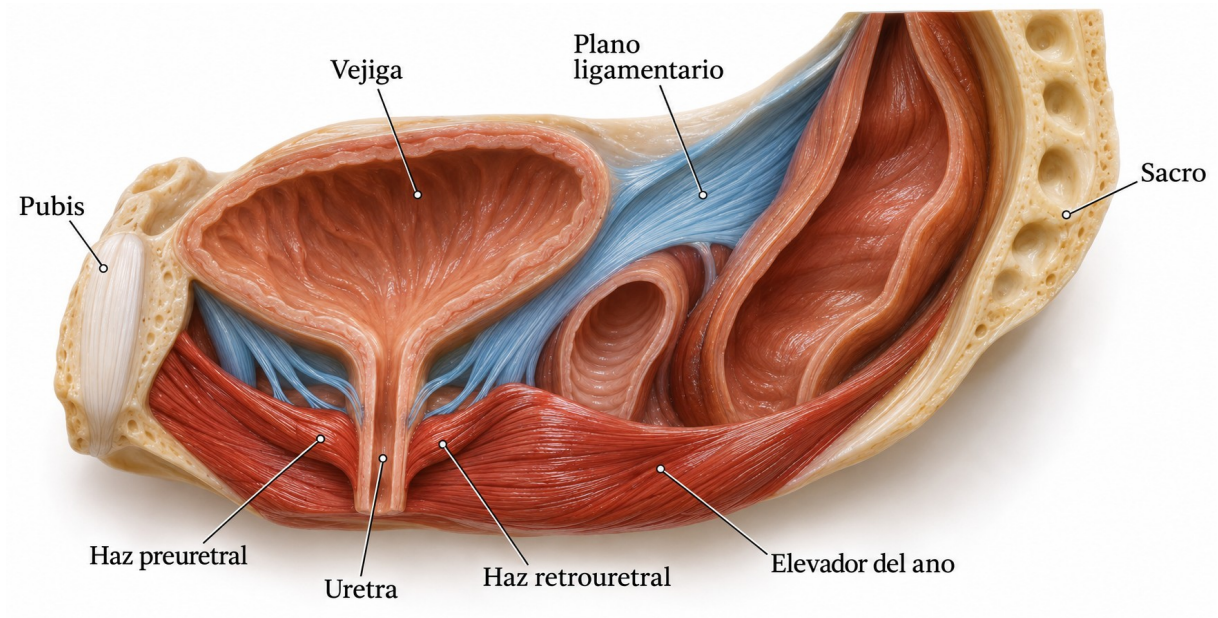

Figura 3. Vista medial de la hemipelvis en corte sagital mediano, con el pubis a la izquierda y el sacro a la derecha. El plano muscular inferior se representa en rojo y el plano ligamentario lateral al corte, en azul. Reconstrucción conceptual.
Figure 3. Medial view of the hemipelvis in a median sagittal section, with the pubis on the left and the sacrum on the right. The inferior muscular plane is shown in red and the ligamentous plane lateral to the section in blue. Conceptual reconstruction.

Discusión

El modelo de 1987 organiza el soporte alrededor del cuello vesical. Los trabajos posteriores de DeLancey describen el soporte de la uretra proximal y una capa suburetral integrada por la pared vaginal anterior y su tejido conectivo, estabilizada lateralmente por el arco tendinoso de la fascia pélvica y el elevador del ano [5,6]. Ambos enfoques destacan la relación entre tejido conectivo y músculo. La cincha de la descripción original y la hamaca suburetral se definieron a partir de relaciones topográficas distintas. Su correspondencia fascículo por fascículo queda por demostrar.

Los estudios con resonancia magnética muestran que las relaciones periuretrales varían según el nivel examinado [7,8]. Las reconstrucciones tridimensionales de Li y colaboradores añaden una descripción de las conexiones del músculo pubovesical, el ligamento vesical lateral y el arco tendinoso con las estructuras vecinas [10]. Esos datos permiten plantear comparaciones por planos, aunque las diferencias de nomenclatura y método limitan la identificación retrospectiva de los fascículos descritos en 1987.

Discussion

The 1987 model organizes support around the bladder neck. DeLancey's later work describes proximal urethral support and a suburethral layer formed by the anterior vaginal wall and its connective tissue, stabilized laterally by the tendinous arch of the pelvic fascia and the levator ani [5,6]. Both approaches emphasize the relationship between connective tissue and muscle. The original muscular sling and the suburethral hammock were defined by different topographic relationships. A fascicle-by-fascicle correspondence remains to be demonstrated.

Magnetic resonance imaging studies show that periurethral relationships vary by the level examined [7,8]. The three-dimensional reconstructions by Li and colleagues describe how the pubovesical muscle, lateral vesical ligament and tendinous arch connect to adjacent structures [10]. These findings allow comparisons by plane, although differences in terminology and methods limit retrospective identification of the fascicles described in 1987.

La movilidad del cuello vesical y la presión de cierre uretral corresponden a dimensiones funcionales distintas. En el estudio de casos y controles ROSE, la presión máxima de cierre uretral fue de 40,8 cm H_2O en mujeres con incontinencia de esfuerzo y de 70,2 cm H_2O en controles. Las diferencias en los parámetros de soporte fueron de menor magnitud en esa muestra [9]. La descripción macroscópica aporta una base anatómica para interpretar la movilidad regional. La contribución de cada fascículo al cierre requiere evidencia funcional específica.

Conclusiones

La comunicación de 1987 describió dos planos yuxtapuestos alrededor de la unión uretrovesical femenina. Un plano ligamentario superior de orientación sagital y otro muscular inferior de disposición arciforme se separaban por tejido celular laxo. Esta sistematización conserva interés topográfico y permite comparar el soporte del cuello vesical con los modelos posteriores de soporte uretral.

Bladder neck mobility and urethral closure pressure describe distinct functional properties. In the ROSE case-control study, maximum urethral closure pressure was 40.8 cm H_2O in women with stress urinary incontinence and 70.2 cm H_2O in controls. Differences in support parameters were smaller in that sample [9]. Gross anatomy provides a basis for interpreting regional mobility. The contribution of each fascicle to urethral closure requires specific functional evidence.

Conclusions

The 1987 communication described two adjacent planes around the female urethrovesical junction. Loose connective tissue separated an upper sagittally oriented ligamentous plane from a lower arcuate muscular plane. This arrangement remains useful for describing the region and for comparing bladder neck support with later models of urethral support.

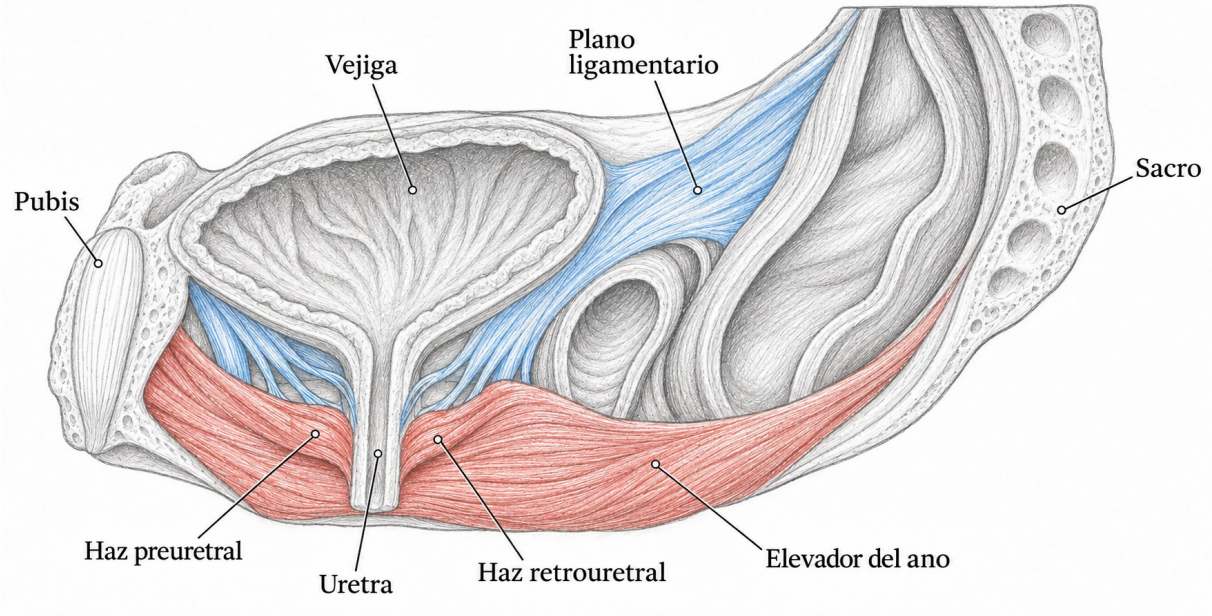

Figura 4. Dibujo esquemático a lápiz del corte sagital de la pelvis. El plano ligamentario se distingue en azul y el plano muscular, con los haces preuretral y retrouretral, en rojo.
Figure 4. Schematic pencil drawing of the sagittal pelvic section. The ligamentous plane is shown in blue and the muscular plane, including the preurethral and retrourethral bundles, in red.

Abrir el visor con zoom / Open zoom viewer

Referencias / References

1. Zeballos J, Martínez J, Febles C. Aparato de suspensión de la unión uretrovesical. Comunicación presentada en el XXIV Congreso Rioplatense de Anatomía. Buenos Aires, 26–29 de agosto de 1987. Manuscrito y certificado de presentación.

2. Martínez J, Zeballos J, Pons JE. Aparato esfinteriano extrínseco de la uretra femenina. Arch Ginecol Obstet. 1982;31:578.

3. Martínez J, Zeballos J. Estudio del hiato urogenital femenino. XIX Congreso Rioplatense de Anatomía. Mar del Plata, 1982.

4. Martínez J, Zeballos J. Haces preuretral y retrouretral del elevador del ano. XIX Congreso Rioplatense de Anatomía. Mar del Plata, 1982.

5. DeLancey JOL. Functional anatomy of the female lower urinary tract and pelvic floor. Ciba Found Symp. 1990;151:57–69. PMID: 2226066.

6. DeLancey JOL. Structural support of the urethra as it relates to stress urinary incontinence: the hammock hypothesis. Am J Obstet Gynecol. 1994;170(6):1713–1723. doi:10.1016/S0002-9378(94)70346-9.

7. Chou Q, DeLancey JOL. A structured system to evaluate urethral support anatomy in magnetic resonance images. Am J Obstet Gynecol. 2001;185(1):44–50. doi:10.1067/mob.2001.116368.

8. El-Sayed RF, Morsy MM, El-Mashed SM, Abdel-Azim MS. Anatomy of the urethral supporting ligaments defined by dissection, histology, and MRI of female cadavers and MRI of healthy nulliparous women. AJR Am J Roentgenol. 2007;189(5):1145–1157. doi:10.2214/AJR.07.2215.

9. DeLancey JOL, Trowbridge ER, Miller JM, et al. Stress urinary incontinence: relative importance of urethral support and urethral closure pressure. J Urol. 2008;179(6):2286–2290. doi:10.1016/j.juro.2008.01.098.

10. Li JR, Lei L, Luo N, et al. Architecture of female urethral supporting structures based on undeformed high-resolution sectional anatomical images. Anat Sci Int. 2021;96(1):30–41. PMID: 32535854.

11. Chifflet A. Entrada quirúrgica entre el recto y la vejiga. Bol Soc Cir Uruguay. 1955;26:9–21.

Certificado de presentación / Presentation certificate

Asociación Rioplatense de Anatomía · Buenos Aires, 29 de agosto de 1987

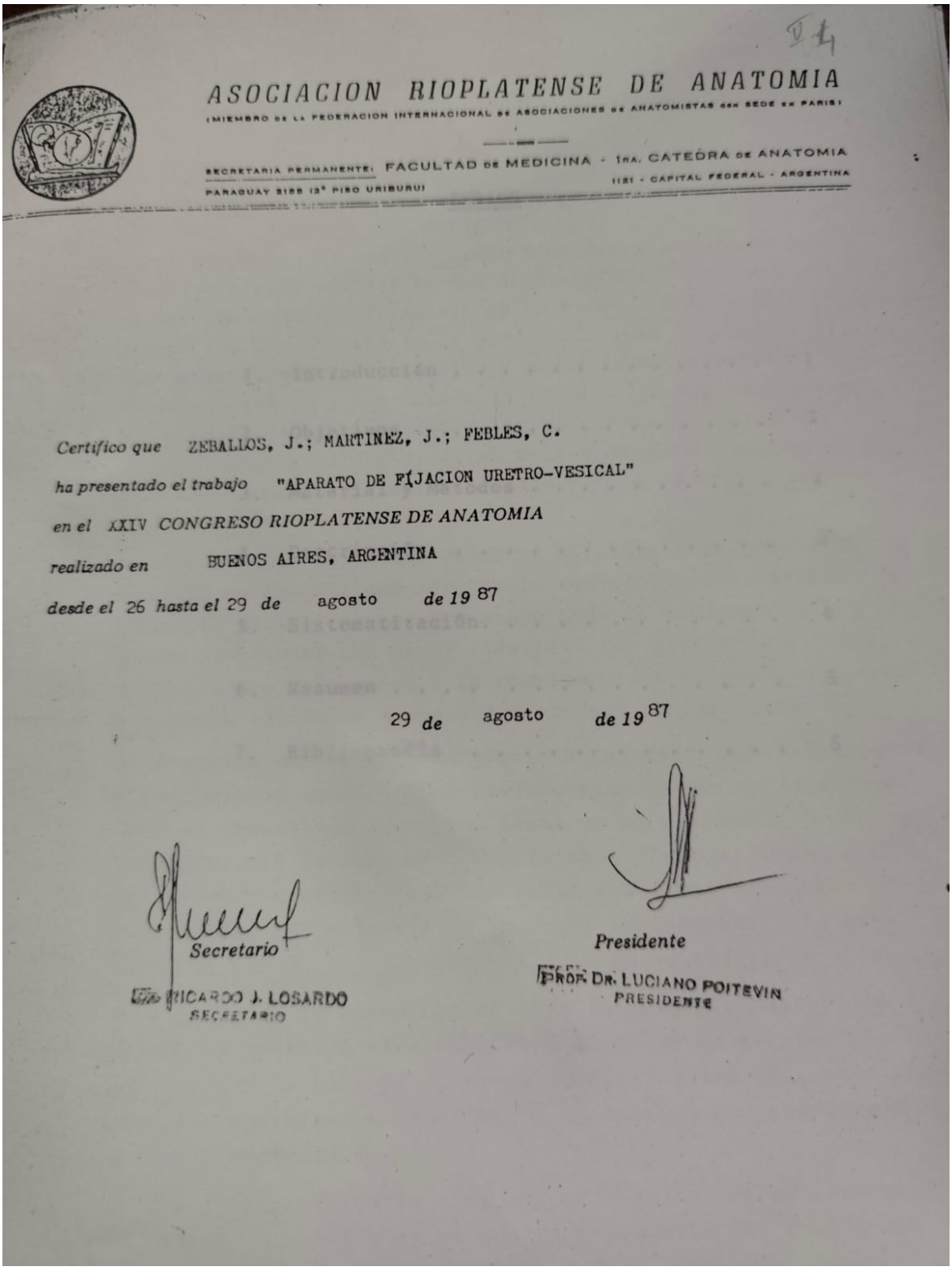

ASOCIACION RIOPLATENSE DE ANATOMIA

(MIEMBRO DE LA FEDERACION INTERNACIONAL DE ASOCIACIONES DE ANATOMISTAS con SEDE en PARIS)

SECRETARIA PERMANENTE: FACULTAD DE MEDICINA - 1ra. CATEDRA DE ANATOMIA

PARAGUAY 2155 12° PISO URIBURU (1121 - CAPITAL FEDERAL - ARGENTINA

Certifico que ZEBALLOS, J.; MARTINEZ, J.; FEBLES, C.

ha presentado el trabajo "APARATO DE FIJACION URETRO-VESICAL"

en el XXIV *CONGRESO RIOPLATENSE DE ANATOMIA*

realizado en BUENOS AIRES, ARGENTINA

desde el 26 *hasta el* 29 *de* agosto *de 19* 87

29 *de* agosto *de 19* 87

Secretario

RICARDO J. LOSARDO
SECRETARIO

Presidente

PROF. DR. LUCIANO POITEVIN
PRESIDENTE